

A Case of *Trichosporon asahii* Fungemia with Urinary Tract Infection as a Primary Focus

Zehwan Kim¹, Kyung Eun Song¹, Won-Kil Lee^{1,2}

¹Department of Laboratory Medicine, Kyungpook National University Hospital,

²Kyungpook National University Hospital-National Culture Collection for Pathogens, Daegu, Korea

Since the report of disseminated trichosporonosis in 1970s, several cases of infection by various *Trichosporon* species in different clinical patients were published. We've isolated a strain of *T. asahii* from not only blood but also urine. We report 71 year-old male patient with *Trichosporon asahii* fungemia, who had renal stones. It was identified as *T.*

asahii using conventional method and also confirmed by 18S rRNA gene sequencing. The patient was discharged without any complication, in which case only antibiotic agent was used without any antifungal one. (Ann Clin Microbiol 2015;18:56-59)

Key Words: Fungemia, Renal stone, *Trichosporon asahii*

INTRODUCTION

*Trichosporon asahii*가 속해 있는 *Trichosporon* 속은 백색 효모양 진균으로서 토양이나 물 등 자연에서 발견되고 있으며 인간에서는 구강, 소화기, 피부 등에서 상재균으로 발견된다[1,2]. 현재 *Trichosporon* 속은 50종이 넘는 진균이 보고되어 있으며 이 중 *T. asahii*, *T. inkin*, *T. cutaneum*, *T. asteroides*, *T. mucoides*, *T. ovoides* 등 6가지 종이 임상적으로 중요한 의미를 가지고 있는 것으로 보고 되고 있고[3], 그 중 *T. asahii* 종에는 3개의 subspecies가 보고되었다[4].

Trichosporon 속은 임상검사실에서 주로 요 검체에서 주로 발견되지만 감염의 원인인 경우는 드물다고 한다. 그러나 1970년 *Trichosporon* 속으로 인한 전신감염이 처음 보고된 후 전신감염에 대한 보고도 점차 증가하고 있으며, 특히 면역저하 상태는 *Trichosporon* 속의 전신감염의 가장 큰 위험인자로 보고되고 있다[5]. 또한 의료기술의 발전에 따라 스테로이드 및 면역억제제의 사용과 혈액종양, 혈액소침착증, 과립백혈구의 기능 부전, 당뇨 및 말기 신장질환 등 만성 질병 환자가 증가함에 따라 *Trichosporon* 속에 의한 전신성 감염 후 패혈증이나 쇼크 혹은 장기부전을 일으키는 심각한 감염이 보고되기 시작했다 [3,5-7].

국내에서도 단일기관의 연구에서 요 검체에서 발견되는 진균 중 4번째로 많은 빈도를 차지하는 것으로 보고되었다[8]. 또한 혈액종양 환자에서 *Trichosporon* 속에 의한 전신 감염도 보고되고 있다[9-11]. 그 밖에도 지속성 외래 복막 투석(Continuous ambulatory peritoneal dialysis) 환자에서 *Trichosporon* 속에 의한 복막염도 보고되었다[12-15]. 최근 저자들은 *T. asahii*가 혈액과 요에서 동시에 동정된 침습성 진균감염증을 경험하였기에 이에 대해 보고하는 바이다.

CASE REPORT

환자는 71세 남자로서 열감, 빈뇨와 세뇨 그리고 좌측 어깨 및 팔꿈치 통증으로 응급실에 내원하였다. 방문 당시 생체징후는 체온 38.4°C, 혈압 155/88 mmHg, 맥박수 88회/분, 호흡수 20회/분이었다. 과거력에서는 3년 전 방광과열로 본원에서 재건을 받은 병력이 있으며 9개월 전 뇌경색(cerebral infarction)으로 타병원에서 진단 후 치료 받고 추적관찰 중이었으며, 후유증으로 좌측 상지와 우측 하지의 위약(weakness)으로 인한 거동제한의 상태였다. 신체검진에서는 열감, 좌측 어깨 통증과 좌측 팔꿈치 통증보다 범위가 확장된 전신 근육통, 빈뇨와 세뇨, 열감, 콧물, 인후통 등을 호소 하였다. 또한 양쪽 폐

Received 22 August, 2014, Revised 21 April, 2015, Accepted 22 April, 2015

Correspondence: Won-Kil Lee, Department of Laboratory Medicine, Kyungpook National University Hospital, 50 Samduk-2ga, Chung-gu, Daegu 700-721, Korea. (Tel) 82-53-420-5292, (Fax) 82-53-426-3367, (E-mail) leewk@knu.ac.kr

*This article corresponds to KSLM 2014 Spring Symposium P-55.

© The Korean Society of Clinical Microbiology.

© This is an Open Access article distributed under the terms of the Creative Commons Attribution Non-Commercial License (<http://creativecommons.org/licenses/by-nc/4.0>) which permits unrestricted non-commercial use, distribution, and reproduction in any medium, provided the original work is properly cited.

의 상부 및 우측 폐의 하부에 수포음(crackle)이 청진되었다. 피부병변은 관찰되지 않았다. 말초혈액 검사에서 백혈구 수, 헤마토크릿, 혈색소, 혈소판 수, 혈구침강속도는 참고치 이내였으며, 혈청 생화학 검사, 혈청 전해질 검사, 혈액응고 검사에서 uric acid 9.2 mg/dL, creatinine 1.68 mg/dL 이외에 모두 참고치 이내였다. 영상 소견에서 복부 단층촬영 검사에서는 우측 상부 요관(right proximal ureter)에 2.6 mm의 요석이 발견되었다.

환자는 우측 상부요관의 요석을 추정진단으로 치료를 시작하였다. 첫째 수신증(hydronephrosis)가 저명하지는 않으나 치료적 목적으로 경피적 신루설치술(percutaneous nephrostomy)을 시행하였으며 폐렴을 의심하여 혈액배양을 위한 검체채취 후 3세대 세팔로스포린을 투여하기 시작했다.

입원 치료 5일 후 입원 당시 채취한 3쌍의 혈액 배양병 중에서 3개의 배양병에서 집락이 형성되었다. 집락을 그림염색하여 관찰한 결과 격벽균사(septated hyphae) 및 분절포자(arthroconidia)가 관찰되었으며, Vitek 2 (bioMerieux SA, Marcy l'Etoile, France)으로 시험한 결과 *T. asahii*로 동정되었다(Fig. 1, 2). 또한 같은 날 배양한 무균뇨(clean voided urine) 검체에서는 10^5 /mL 이상의 농도로 집락이 형성되었고 Vitek 2로 시험한 결과 역시 *T. asahii*로 동정되었다. 분리된 균주를 18S rRNA 유전자 염기서열을 의뢰한 후 얻어진 유전자 염기서열을 BLASTN으로 질의한 결과 *T. asahii* (BLAST accession no. JQ425402.1)과 99%로 일치율을 보였고 0.8% 이내로 일치율을 보이는 다른 균종을 확인할 수 없어 최종적으로 *T. asahii*로 판단하였다.

항진균제 감수성 검사는 Vitek 2에서는 확인할 수 없어 CLSI M27A broth microdilution법으로 MIC를 측정하였는데 *Trichosporon* 속에 대한 해석기준이 없어 내성유무를 판정할 수 없었으나, voriconazole에 0.06 ug/mL로 감수성이라고 판단되었으며 나머지

항진균제에서는 amphotericin B 4 μ g/mL, fluconazole 16 μ g/mL, micafungin >16 μ g/mL, caspofungin >16 μ g/mL 및 anidulafungin >16 μ g/mL로서 모두 내성이라고 추측할 수 있었다.

환자는 세팔로스포린을 투여 후 상태가 좋아지고 있었으며 요관경하 요관석제거술(ureteroscopic ureterolithotomy) 기술을 이용하여 우측 요관의 요석을 제거한 후 지속적으로 상태가 호전되어 *T. asahii*에 대한 추가치료는 없었으며 추가검사의 혈액배양과 요검체에서는 *T. asahii*가 동정되지 않았다. 입원 후 4일 후 환자는 합병증 없이 퇴원하였으며 현재 외래를 통하여 추적관찰 중이다.

DISCUSSION

*T. asahii*는 인간에서 피부, 구강 소화기 상재균이며 모발에 백색사모증과 같은 피부 감염을 일으키는 효모양 진균의 일종으로 알려져 있다. 임상미생물검사실에서는 소변에서 드물지 않게 배양이 되지만 감염균으로 작용하는 경우에 대한 보고는 많지 않다[16-18]. 면역기능이 정상인 사람에서는 전신적 감염에 대한 보고가 적으나, 최근 의료기술의 발전에 따라 치료의 결과로 형성된 면역기능의 저하상태로 인해 기회감염으로 인한 전신적 감염이 보고가 증가되고 있다[7,10,19].

대만에서의 보고에 따르면, *Trichosporon* 속에 의한 감염을 19예 보고 하였는데, 이 중 혈액감염이 14예, 호흡기감염이 3예, 연조직 감염 및 뇌 감염이 각각 1예를 차지 하였는데, 이 중 16예가 *T. asahii*에 의한 감염인 것으로 나타났다[20].

일본에서는 진균에 의한 혈류감염의 가장 주된 원인이 되는 *Candida* 속 이외의 진균감염에 대한 위험인자 등에 대해 연구 및 결과를 보고 하였으며 그 중 solid malignancy, chronic kid-

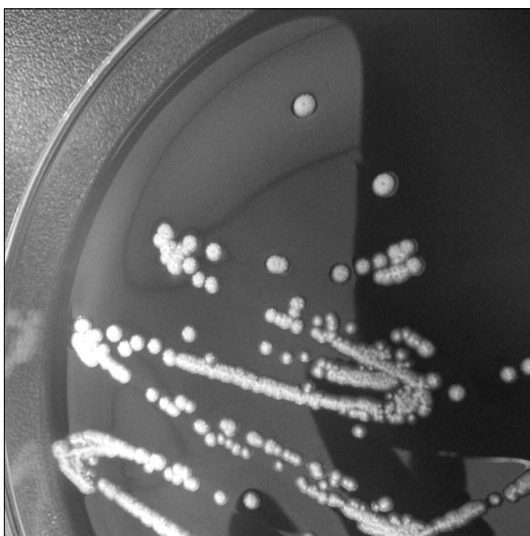


Fig. 1. Colonies of *Trichosporon asahii* on blood agar plate.

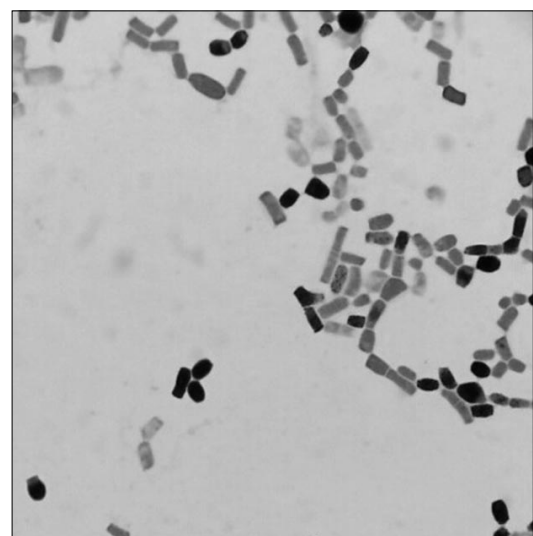


Fig. 2. Gram staining of septated hyphae and arthroconidia of *Trichosporon asahii* (Gram stain, $\times 1,000$).

ney disease, prior bacteremia, renal replacement therapy, chemotherapy 등이 위험인자로서 통계적 유의성을 보였다고 한다 [21]. 또한 피부성 감염 혹은 전신 감염 이 외에도 여름철에 환자가 집에서 흡입한 *T. asahii*와 *T. mucoides*의 분절포자에 의하여 과민성 폐염을 일으킨 것을 보고하였다[22].

한국에서는 *T. asahii*에 의한 피부감염 1예, 발톱감염 1예, 과민성 폐렴 1예, 지속성 외래 복막투석 환자의 복막염 1예 감염에 대한 보고가 있었다[14,23-25].

증례를 요약하면 다음과 같다. 면역저하 상태인 환자가 열감, 빈뇨 및 세뇨 등을 주소로 내원한 후 요관의 요석이 확인되었으며, 폐렴으로 의심되어 세팔로스포린을 투여 받았다. 환자의 혈액과 요에서 동시에 *T. asahii* 진균이 분리되었으나 항진균제를 추가 사용하지 않았음에도 환자의 상태가 지속적으로 좋아져 합병증 없이 퇴원하였다.

ACKNOWLEDGMENTS

이 논문은 2010년도 경북대학교 학술연구비에 의하여 연구되었음.

REFERENCES

- Pritchard RC and Muir DB. *Trichosporon beigelii*: survey of isolates from clinical material. Pathology 1985;17:20-3.
- Walsh TJ, Melcher GP, Lee JW, Pizzo PA. Infections due to *Trichosporon* species: new concepts in mycology, pathogenesis, diagnosis and treatment. Curr Top Med Mycol 1993;5:79-113.
- Colombo AL, Padovan AC, Chaves GM. Current knowledge of *Trichosporon* spp. and Trichosporonosis. Clin Microbiol Rev 2011;24:682-700.
- Taverna CG, Córdoba S, Murisengo OA, Vivot W, Davel G, Bosco-Borgeat ME. Molecular identification, genotyping, and antifungal susceptibility testing of clinically relevant *Trichosporon* species from Argentina. Med Mycol 2014;52:356-66.
- Tashiro T, Nagai H, Kamberi P, Goto Y, Kikuchi H, Nasu M, et al. Disseminated *Trichosporon beigelii* infection in patients with malignant diseases: immunohistochemical study and review. Eur J Clin Microbiol Infect Dis 1994;13:218-24.
- Walsh TJ. Trichosporonosis. Infect Dis Clin North Am 1989;3:43-52.
- Chen J, Chen F, Wang Y, Yang LY, Miao M, Han Y, et al. Use of combination therapy to successfully treat breakthrough *Trichosporon asahii* infection in an acute leukemia patient receiving voriconazole. Med Mycol Case Rep 2014;6:55-7.
- Ryu JH, Kim TH, Kweon OJ, Lee MK. Profiles of yeast isolated from urinary tracts with and without catheter during 2011-2013. Korean J Urogenit Tract Infect Inflamm 2014;9:93-8.
- Song JS, Choe PG, Song KH, Park KU, Park WB, Park SW, et al. Multiple opportunistic infections and primary central nervous system lymphoma in a patient with idiopathic CD4+ T-lymphocytopenia. Infect Chemother 2012;44:17-21.
- Jang MJ, Lee YK, Han KC, Hong SG, Kang MS, Oh D, et al. A case of *Trichosporon beigelii* fungemia treated with amphotericin B and fluconazole in a patient with acute myelogenous leukemia. Korean J Hematol 2004;39:109-12.
- Lim H, Kim DS, Lee HS, Choi SI. A case report of invasive infection due to *Trichosporon beigelii* in a patient with acute leukemia. Korean J Clin Microbiol 2002;5:151-4.
- Lee HS, Choi JH, Kim SM, Shim YK, Seong MH, Kim HY, et al. A case of *Trichosporon inkin* continuous ambulatory peritoneal dialysis peritonitis identified by 18S rRNA sequencing. Korean J Nephrol 2011;30:561-4.
- Yang JI, Kim MA, Jung EY, Baek JE, Ha HJ, Kim HJ, et al. A case of *Trichosporon beigelii* peritonitis in CAPD. Korean J Nephrol 2004;23:518-22.
- Kim JS, Yang JW, Kim MS, Han ST, Uh Y, Han BG, et al. Peritonitis due to *Trichosporon asahii* in a continuous ambulatory peritoneal dialysis patient. Korean J Med 2008;75:714-7.
- Kim M, Jeong WS, Kim HW, Kim YR, Lee KH, Jang EH. A case of *Trichosporon insectorum* peritonitis in a continuous ambulatory peritoneal dialysis patient. Korean J Nephrol 2011;30:346-50.
- Kumar S, Bandyopadhyay M, Mondal S, Pal N. A rare case of nosocomial urinary tract infection due to *Trichosporon asahii*. J Glob Infect Dis 2011;3:309-10.
- Sabharwal ER. Successful management of *Trichosporon asahii* urinary tract infection with fluconazole in a diabetic patient. Indian J Pathol Microbiol 2010;53:387-8.
- Sun W, Su J, Xu S, Yan D. *Trichosporon asahii* causing nosocomial urinary tract infections in intensive care unit patients: genotypes, virulence factors and antifungal susceptibility testing. J Med Microbiol 2012;61:1750-7.
- Hashino S, Takahashi S, Morita R, Kanamori H, Onozawa M, Kawamura T, et al. Fungemia due to *Trichosporon dermatis* in a patient with refractory Burkitt's leukemia. Blood Res 2013;48:154-6.
- Ruan SY, Chien JY, Hsueh PR. Invasive trichosporonosis caused by *Trichosporon asahii* and other unusual *Trichosporon* species at a medical center in Taiwan. Clin Infect Dis 2009;49:e11-7.
- Yamamoto M, Takakura S, Hotta G, Matsumura Y, Matsushima A, Nagao M, et al. Clinical characteristics and risk factors of non-Candida fungaemia. BMC Infect Dis 2013;13:247.
- Nishiura Y, Nakagawa-Yoshida K, Suga M, Shinoda T, Guého E, Ando M. Assignment and serotyping of *Trichosporon* species: the causative agents of summer-type hypersensitivity pneumonitis. J Med Vet Mycol 1997;35:45-52.
- Ko DY, Ha SM, Jeon SY, Song KH, Kim KH. White piedra of scalp hair caused by *Trichosporon asahii*. Korean J Dermatol 2013;51:228-9.
- Lee WS, Chang SE, Kim DH, Kim MN, Choi JH, Sung KJ, et al. A case of toenail onychomycosis caused by *Trichosporon asahii*. Korean J Dermatol 2002;40:980-2.
- Hwang JH, Kim YI, Jang IG, Park HK, Lim SC, Kim YC, et al. A case of summer-type hypersensitivity pneumonitis. Chonnam Med J 1999;35:295-301.

=국문초록=

요로감염이 일차 원인인 *Trichosporon asahii* 진균혈증 1예

¹경북대학교병원 진단검사의학과, ²경북대학교병원 병원체지원은행

김재환¹, 송경은¹, 이원길^{1,2}

1970년대에 파종성 트리코스포론병이 보고된 이후에 *Trichosporon* 속에 속하는 여러 종에 의한 감염 환자들이 보고되었다. 우리는 신장결석이 있는 71세의 남자환자의 증례에 대해서 보고하고자 한다. *Trichosporon asahii*는 환자의 혈액과 소변에서 동정되었으며, 18S rRNA 유전자 염기서열로 확인되었다. 환자는 항진균제 사용없이 오직 항생제만을 사용하였으며 합병증 없이 퇴원하여 이를 보고하는 바이다. [Ann Clin Microbiol 2015;18:56-59]

교신저자 : 이원길, 700-721, 대구시 중구 삼덕2가 50
경북대학교병원 진단검사의학과
Tel: 053-420-5292, Fax: 053-426-3367
E-mail: leewk@knu.ac.kr